



BLOQUEO DEL PLEXO BRAQUIAL AXILAR ECOGUIADO COMO TECNICA ANESTESICA UNICA PARA CIRUGIA DE ANTEBRAZO, MUÑECA Y MANO

GUSTAVO ADOLFO URZOLA SUAREZ

**UNIVERSIDAD DEL SINU SECCIONAL CARTAGENA
ESCUELA DE MEDICINA
POSTGRADOS MEDICO QUIRÚRGICOS
ESPECIALIZACIÓN EN ANESTESIOLOGIA
CARTAGENA DE INDIAS D. T. H. Y C.
AÑO 2024**

**BLOQUEO AXILAR ECOGUIADO COMO TECNICA ANESTESICA UNICA PARA
CIRUGIA DE ANTEBRAZO, MUÑECA Y MANO**

**GUSTAVO ADOLFO URZOLA SUAREZ
ANESTESIOLOGIA**

Tesis o trabajo de investigación para optar el título de
Especialista en Anestesiología

TUTORES

DR. JUAN JOSÉ MORALES TUESCA

ANESTESIOLOGO

-

MILEIDYS CORREA MONTERROSA

ASESORES EPIDEMIOLOGICOS

**UNIVERSIDAD DEL SINU SECCIONAL CARTAGENA
ESCUELA DE MEDICINA
POSTGRADOS MEDICO QUIRÚRGICOS
ESPECIALIZACIÓN EN ANESTESIOLOGIA
CARTAGENA DE INDIAS D. T. H. Y C.
AÑO 2024**

Nota de aceptación

Presidente del jurado

Jurado

Jurado

Cartagena, D. T y C., junio de 2024



UNIVERSIDAD DEL SINU

Elías Bechara Zainúm

Escuela de Medicina- Dirección de Investigaciones

Cartagena de Indias D. T. y C. 19 de junio de 2024

Doctor

RICARDO PEREZ SAENZ

Director de Investigaciones

UNIVERSIDAD DEL SINÚ ELIAS BECHARA ZAINUM

SECCIONAL CARTAGENA

Ciudad

Respetado Doctor:

Por medio de la presente hago la entrega, a la Dirección de Investigaciones de la Universidad del Sinú, Seccional Cartagena, los documentos y discos compactos (CD) correspondientes al proyecto de investigación titulado BLOQUEO AXILAR ECOGUIADO COMO TECNICA ANESTESICA UNICA PARA CIRUGIA DE ANTEBRAZO, MUÑECA Y MANO, realizado por el estudiante GUSTAVO ADOLFO URZOLA SUAREZ, para optar el título de **Especialista en Anestesiología**. A continuación, se relaciona la documentación entregada:

- Dos (2) trabajos impresos empastados con pasta azul oscuro y letras Doradas del formato de informe final tipo manuscrito articulo original (Una copia para la universidad y la otra para el escenario de práctica donde se realizó el estudio).
- Dos (2) CD en el que se encuentran la versión digital del documento empastado.
- Dos (2) Cartas de Cesión de Derechos de Propiedad Intelectual firmadas por el estudiante autor del proyecto.

Atentamente,

GUSTAVO ADOLFO URZOLA SUAREZ

CC: 1143361496

Programa de Anestesiología

SECCIONAL CARTAGENA

Avenida El Bosque, Transversal 54 No. 30-729 Teléfono: 6810802; E-mail:
unisinu@unisinucartagena.edu.co





UNIVERSIDAD DEL SINU

Elías Bechara Zainúm

Escuela de Medicina- Dirección de Investigaciones

Cartagena de Indias D. T. y C. 19 de junio de 2024

Doctor

RICARDO PEREZ SAENZ

Director de Investigaciones

UNIVERSIDAD DEL SINÚ ELIAS BECHARA ZAINUM

SECCIONAL CARTAGENA

Ciudad

Respetado Doctor:

A través de la presente cedemos los derechos de propiedad intelectual de la versión empastada del informe final artículo del proyecto de investigación titulado BLOQUEO AXILAR ECOGUIADO COMO TECNICA ANESTESICA UNICA PARA CIRUGIA DE ANTEBRAZO, MUÑECA Y MANO, realizado por el estudiante GUSTAVO ADOLFO URZOLA SUAREZ, para optar el título de **Especialista en Anestesiología**, bajo la asesoría del **Dr. Enrique Ramos Clason**, y asesoría metodológica de **la Dra. Mileidys Correa Monterrosa** a la Universidad del Sinú Elías Bechara Zainúm, Seccional Cartagena, para su consulta y préstamo a la biblioteca con fines únicamente académicos o investigativos, descartando cualquier fin comercial y permitiendo de esta manera su acceso al público. Esto exonera a la Universidad del Sinú por cualquier reclamo de terceros que invoque autoría de la obra.

Hago énfasis en que conservamos el derecho como autores de registrar nuestra investigación como obra inédita y la facultad de poder publicarlo en cualquier otro medio.

Atentamente,

GUSTAVO ADOLFO URZOLA SUAREZ

CC: 1143361496

Programa de Anestesiología

SECCIONAL CARTAGENA

Avenida El Bosque, Transversal 54 No. 30-729 Teléfono: 6810802; E-mail:
unisinu@unisinucartagena.edu.co



DEDICATORIA

Primeramente, a Dios por brindarme la sabiduría, a mis padres por inculcarme los valores que hoy me hacen una mejor persona, a mis hijos que son mi fortaleza, mi motivo e inspiración para cada día esmerarme más, a todos los docentes que me inculcaron sus conocimientos y sus buenas actitudes para ser siempre un mejor profesional, en su honor este trabajo.

AGRADECIMIENTOS

Agradezco a Dios por tomarme de la mano y guiarme de forma correcta por este hermoso camino recorrido. A mis padres y hermana por su apoyo, a mis hijos por su resiliencia, a mis asesores epidemiológicos, a mi tutor, a cada uno de los docentes que me apoyaron en cada paso que di, no alcanzarían las hojas de este escrito si los nombro a todos, pero cada uno de ellos sabe lo agradecido que estoy. Simplemente muchas gracias.

DECLARACION DE CONFLICTO DE INTERESES

19 de junio 2024

Autor: Gustavo Adolfo Urzola Suárez

Título del Trabajo: Bloqueo axilar ecoguiado como técnica anestésica única para cirugía de antebrazo, muñeca y mano.

En mi carácter de autor del trabajo Bloqueo axilar ecoguiado como técnica anestésica única para cirugía de antebrazo, muñeca y mano para optar el título de Especialista en Anestesia, declaro la transparencia respecto al contenido de este trabajo, declarando que dicho contenido no está afectado por ningún tipo de relación, actividad o intereses de terceros con o sin fines de lucro.

| | |
|---|-----------|
| Contenido | |
| RESUMEN..... | 4 |
| 1. INTRODUCCION | 7 |
| 2. MATERIALES Y METODOS | 8 |
| 2.1 Tipo de estudio | 8 |
| 3. POBLACION..... | 9 |
| 3.1 Población diana..... | 9 |
| 3.2 Población accesible..... | 9 |
| 3.3 Población elegible..... | 9 |
| 4 CRITERIOS DE INCLUSION Y EXCLUSION..... | 9 |
| 4.1 Criterios de inclusión..... | 9 |
| 4.2 Criterios de exclusión..... | 10 |
| 5. VARIABLES..... | 10 |
| 6. TECNICAS DE RECOLECCIÓN DE LA INFORMACIÓN | 11 |
| 7. RESULTADOS | 12 |
| 8. DISCUSIÓN | 14 |
| 9. CONCLUSIONES..... | 15 |
| REFERENCIAS BIBLIOGRAFICAS | 16 |
| TABLAS..... | 17 |
| Tabla 1. Variables sociodemográficas..... | 17 |
| Tabla 2. Analgesia intraoperatoria aplicada a los pacientes..... | 17 |
| Tabla 3. Escala visual analógica del dolor - EVA | 18 |
| Tabla 4. Escala visual analogica del dolor - EVA | 19 |
| FIGURAS..... | 20 |
| <i>Figura 1.</i> Distribucion de la población atendida por sexo | 21 |
| <i>Figura 1:</i> Requerimiento Intraoperatorio..... | 21 |

BLOQUEO AXILAR ECOGUIADO COMO TECNICA ANESTESICA UNICA PARA
CIRUGIA DE ANTEBRAZO, MUÑECA Y MANO

**ULTRASOUND-GUIDED AXILLARY BRACHIAL PLEXUS BLOCK AS A UNIQUE
ANESTHETIC TECHNIQUE FOR FOREARM, WRIST AND HAND SURGERY**

Urzola Suárez Gustavo Adolfo (1)

Correa Monterrosa Mileidys (2)

Morales Tuesca Juan José (2)

(1) Médico. Residente III año Anestesiología. Escuela de Medicina. Universidad del Sinú
EBZ, Seccional Cartagena.

(2) Epidemióloga. Posgrado médico quirúrgico. Universidad del Sinú EBZ, seccional
Cartagena.

(3) Médico cirujano Universidad Metropolitana, Anestesiólogo Hospital Nacional Alejandro
Posadas, Buenos Aires, Argentina. Coordinador de Anestesia Clínica Especializada
La Concepción, Sincelejo.

RESUMEN

Introducción: El bloqueo axilar es una técnica anestésica y analgésica utilizada para
procedimientos quirúrgicos en antebrazo, muñeca y mano.

Objetivos: Evaluar la utilidad del bloqueo axilar ecoguiado como técnica anestésica
única en población adulta sometida a cirugía de antebrazo, muñeca y mano en la Clínica
Especializada La Concepción de Sincelejo.

Métodos: Se realizó un estudio observacional descriptivo en pacientes sometidos a cirugía ortopédica de antebrazo, muñeca y mano en la Clínica Especializada La Concepción. Se utilizó un transductor lineal 7,5 MHz de un ecógrafo marca Sonosite M turbo.

Resultados: Se estudiaron 32 pacientes, la línea de edad fue 48 ± 18 , predominó el sexo masculino, en todos los pacientes se visualizó la estructura anatómica ultrasonográfica, solo tres pacientes necesitaron una técnica anestésica adicional. La evaluación del dolor según Escala visual analógica del dolor (EVA) fue leve o sin dolor en el 96,9% a la hora y a las seis horas posquirúrgicas y del 68,7 a las 36 horas.

Conclusiones: Podemos observar una buena utilidad para la realización del procedimiento quirúrgico ortopédico de antebrazo, muñeca y mano garantizando una buena analgesia.

Palabras clave: Bloqueo del plexo braquial, Anestesia de conducción, dolor posoperatorio.

SUMMARY

Introduction: The axillary block is an anesthetic and analgesic technique used for surgical procedures on the forearm, wrist and hand.

Objective: To evaluate the usefulness of the ultrasound-guided axillary block as a single anesthetic technique in the adult population undergoing forearm, wrist and hand surgery at the La Clínica Especializada La Concepción de Sincelejo.

Methods: A descriptive observational study was carried out on patients undergoing orthopedic surgery of the forearm, wrist and hand at the Clínica Concepcion. A 7.5 MHz linear transducer from a Sonosite M turbo ultrasound machine was used.

Results: 32 patients were studied, the age line was 48 ± 18 , the male sex predominated, the ultrasonographic anatomical structure was visualized in all patients, only three patients needed an additional anesthetic technique. The evaluation of pain according to the Visual Pain Scale (VAS) was mild or painless in 96.9% at one and six hours after surgery and 68.7% at 36 hours.

Conclusions: We can observe a good utility for performing the orthopedic surgical procedure of the forearm, wrist and hand, guaranteeing good analgesia.

Key Words: Brachial Plexus Block; Anesthesia, Conduction; Pain, postoperative.

1. INTRODUCCION

Desde la década de los 50s que se puso en práctica la realización del bloqueo axilar como medida analgésica para cirugías de antebrazo(1), de la muñeca y de la mano se ha venido avanzando y mejorando las técnicas para realización del mismo, primero se realizaba de manera anatómica encontrando la arteria axilar y bloqueando mediante la inyección de anestésicos locales alrededor de la misma, es decir una técnica perivascular, debido a que anatómicamente a su alrededor se encuentran los nervios encargados de la inervación sensitiva y con alguna actividad motora de la mano y el antebrazo(2)(3). Entre estos encontramos y los cuales son el objetivo del bloqueo, los nervios radial, cubital, mediano y un poco más proximal el nervio musculo cutáneo(1–3)(4).

Posteriormente se realizaban estos bloqueos mediante estimulación nerviosa con una mejor eficacia anestésica. Actualmente y con el advenimiento de las nuevas tecnologías, específicamente la utilización de la ultrasonografía(2,3), este tipo de bloqueos han tenido mayor importancia en el ámbito operatorio debido a que se realiza bloqueo perineural lo que conlleva a una mejor efectividad del bloqueo. disminución en los efectos adversos y el manejo del dolor en el posquirúrgico del paciente lo que general mayor satisfacción para el paciente y disminución en los costos(1)(2).

La técnica anestésica ecoguiada para el bloqueo del plexo axilar es muy eficaz y disminuye complicaciones intratorácicas como el riesgo de neumotórax debido a que es un procedimiento superficial alejado de la caja torácica(5)(6). Además, por su cercanía con la arteria axilar, al tener una visualización completa sonoanatómica de la misma se

disminuye de manera casi nula el riesgo de infiltración vascular del anestésico local que podría traer ciertas complicaciones al paciente, por lo tanto, se ha convertido en un bloqueo de mucha seguridad y con muy buenos resultados perioperatorios(7).

Otro punto importante que cabe destacar es que la utilización de técnicas regionales incluyendo este bloqueo, es que se disminuyen los tiempos de latencia transoperatorios, es decir se logra un inicio del procedimiento quirúrgico más rápido, siempre y cuando el bloqueo sea realizado de manera óptima y con los volúmenes suficientes según lo describe la literatura para su uso como técnica anestésica única(1)(8).

Para la realización de los bloqueos regionales, se recomienda la utilización de sedación superficial para minimizar las molestias causadas al paciente por las agujas ecogénicas que deben ser introducidas a través de la piel en el lugar donde se realizará dicho bloqueo, por tal motivo la sedación estará presente en cada uno de los procedimientos anestésicos regionales realizados bajo visión ecográfica(5,8).

El objetivo de este trabajo fue evaluar la utilidad del bloqueo axilar ecoguiado como técnica anestésica única en población adulta sometida a cirugía de antebrazo, muñeca y mano en la Clínica Especializada La Concepción de Sincelejo.

2. MATERIALES Y METODOS

2.1 Tipo de estudio

El presente es un estudio observacional descriptivo transversal, donde se explora a aquellos pacientes con requerimiento de cirugía ortopédica en antebrazo, muñeca y/o mano utilizando como técnica anestésica única bloqueo axilar ecoguiado, evaluando

además de su efecto anestésico intraoperatoria, el control del dolor posquirúrgico mediante la escala visual analógica del dolor (EVA) en la Clínica Especializada la Concepción de Sincelejo (Sucre) en el periodo comprendido entre el 1 de febrero del 2024 al 31 de marzo del 2024.

3. POBLACION

3.1 Población diana

Pacientes que fueron sometidos a procedimiento quirúrgico a cirugía en antebrazo, muñeca y/o mano y en los cuales se utilizó bloqueo axilar como técnica anestésica única y que cumplan los criterios de inclusión y exclusión.

3.2 Población accesible

Pacientes sometidos a procedimiento quirúrgico en antebrazo muñeca y/o mano en la Clínica Especializada la Concepción de Sincelejo durante el periodo comprendido entre el 1 de febrero del 2024 y el 31 de marzo del 2024.

3.3 Población elegible

Se eligieron 32 pacientes con edad mayor o igual a 18 años, sometidos a bloqueo axilar como técnica anestésica única para la realización de procedimiento quirúrgico en antebrazo, muñeca y/o mano.

4 CRITERIOS DE INCLUSION Y EXCLUSION

4.1 Criterios de inclusión

- Paciente de mayores o igual a 18 de edad
- ASA I y II

4.2 Criterios de exclusión

- Antecedente de alergia a los anestésicos locales
- Inhabilidad para comunicarse con el evaluador
- Negativa del paciente

5. VARIABLES

| Macro variables | Variables |
|-------------------------------------|---|
| Características demográficas | Sexo |
| | Edad |
| Características Clínico-Quirúrgicas | Peso |
| | Talla |
| | IMC |
| | ASA |
| | Analgesia Intraoperatoria |
| | Alergia |
| | Tipo de procedimiento quirúrgico |
| | Tratamiento analgésico |
| | Volumen de mezcla utilizada |
| | Requerimiento intraoperatorio adicional |
| | Periodo de latencia |
| Escala EVA | |

6. TECNICAS DE RECOLECCIÓN DE LA INFORMACIÓN

Se solicitó la autorización al director de la Clínica Especializada La Concepción de Sincelejo para realizar una consulta del número de pacientes sometidos a procedimientos quirúrgicos de antebrazo, mano y muñeca, con el fin de conocer datos de la población de estudio, y variables clínicas de interés.

Se informo a cada paciente del procedimiento anestésico que se realizaría, contando con su aprobación evidenciada por su firma en el consentimiento informado de anestesiología.

Cabe resaltar que la información obtenida es de fuente primaria y secundaria, se respeta la confidencialidad de los pacientes y las historias clínicas que reposan en los archivos electrónicos de la Clínica Especializada La Concepción de Sincelejo.

El Procesamiento de la información se hará en una hoja de Microsoft Excel; las variables cuantitativas se expresarán en números absolutos y porcentajes, también se presentarán en tablas de 2x2 y gráficos de barras.

Para la realización de los bloqueos braquiales en todos los pacientes se les aplico bupivacaina simple 0,25% + Lidocaína simple 0,5% + Dexametasona 4mg + solución salina normal 0.9% (20ml cada mezcla) perineural bajo visión ecográfica y como sedación intravenosa se les administró fentanilo 50mcg + midazolam 1mg, se aplicó como profilaxis para náuseas y vómitos postoperatorios Dexametasona 8 mg intravenoso.

El periodo de latencia tuvo una media de 20,1 minutos con una desviación estándar de más o menos 5,51 minutos.

Se aplicaron seis analgesias intraoperatorias con diferentes preparaciones así:

1. Dipirona 2 gr IV + diclofenaco 75 mgs IV.
2. Dipirona 2 gr. IV + diclofenaco 75 mgs + paracetamol 1 gr IV.
3. Dipirona 2gr.IV + diclofenaco 75 mgs IV + paracetamol 1gr. IV + tramadol 50 mgs IV.
4. Dipirona 2 gr IV. + diclofenaco 75 mgs IV + tramadol 50 mgs IV.
5. Paracetamol 1 gr IV + tramadol 50mg IV + ketamina +dipirona 2 gr IV
6. Tramadol 50mg IV + Paracetamol 1 gr IV

Los valores de la Escala Visual Analógica del dolor aplicados en esta investigación fueron: Sin dolor, Dolor leve, Dolor moderado, Dolor severo, Dolor muy severo y Máximo dolor.

7. RESULTADOS

Se reunieron 32, los cuales cumplían con los criterios de inclusión, de los cuales 20 (63%) son hombres y 12 (37%) son mujeres, además el 90% de los pacientes masculinos se encuentran en las edades de 20 a 59 años, mientras que el 67% de las mujeres se encuentran en las edades de 50 a 89 años, con edad promedio de Figura 1.

En la Tabla 1. Los pacientes tenían un promedio de índice de masa corporal entre el 24.8 +/- 3.54, el peso promedio es de 70 kilogramos y el 78,1% eran ASA I y el 21,9% ASA II.

En la administración de los medicamentos para la analgesia intraoperatoria aplicada a los pacientes relacionados en la Tabla 2., se aplicaron diferentes medicamentos, se pudo observar que el 81,3% de los pacientes se les aplicó Dipirona 2 gr iv + diclofenaco 75mg iv + Paracetamol 1 gr intravenoso.

El 91% de los pacientes a los que se le realizó esta técnica de bloqueo no hubo necesidad de aplicarle otro tipo de anestesia, sin embargo, al 3% se le hizo anestesia inhalatoria y al 6% sedación. Figura 2.

Al aplicar la Escala Visual Analógica del Dolor – EVA, se encontró que en la primera y hasta la sexta hora en el 96,9% de los pacientes no presentó dolor, a las 12 horas el 21,9% presentó dolor leve, el 3,1% tuvieron manifestación de dolor moderado y severo; a las 24 horas hubo manifestación de dolor severo y muy severo con un 3,1% y máximo dolor en el 6,3%; a las 36 horas el porcentaje de pacientes con dolor moderado fue del 25%, manifestación de dolor leve en 28,1% y pacientes con dolor muy severo el 6.3%.
Tabla 3.

En la tabla 4 muestra como resultados que las preparaciones analgésicas aplicadas intrahospitalaria a los dos pacientes a los que se les aplicó el Tramadol 50mg + Paracetamol 1 gr iv no presentaron dolor desde la hora hasta las 36 horas del postquirúrgico. La administración de la Dipirona 2 gr iv + diclofenaco 75mg iv + Paracetamol 1 gr iv aplicada al 81% de los pacientes mostró efectividad en la permanencia sin dolor durante las primeras 12 horas del postquirúrgico, presentándose dolor leve en el 15%, e incrementándose un 4% el número de pacientes con dolor leve a las 24 horas y 36 horas. Presentaron dolor moderado 9.4% las 24 horas y 27% a las 36 horas. Las manifestaciones de dolores severos, muy severos y máximo dolor se presentaron después de las 12 horas y 36 horas de postquirúrgico.

Las demás analgesias intraoperatorias no son relevantes debido a que se aplicaron a un solo paciente.

8. DISCUSIÓN

Al aplicar la escala visual analógica del dolor – EVA a medida que pasa el tiempo después de la intervención quirúrgica el número de pacientes sin dolor va disminuyendo, encontrándose en las seis primeras horas un 96,9% de pacientes sin dolor y a las 36 horas este porcentaje disminuyó en un 40,6% y se presentaron las manifestaciones de dolor severo, muy severo y máximo dolor.

En este estudio se encontró que los 32 pacientes a los cuales se les realizó el bloqueo axilar ecoguiado como técnica anestésica única para cirugía de antebrazo, muñeca y mano mostraron durante las primeras 12 horas un postquirúrgico satisfactorio, presentándose dolor moderado a severo después de las 24 horas y en un porcentaje menor.

La aplicación de este bloqueo permitió que más del 90% de nuestros pacientes no hubiese necesidad de utilizar otro tipo de anestesia, no se presentaron reintervenciones durante la estancia del posquirúrgico.

No se encontraron estudios observacionales descriptivos en la literatura de los últimos 10 años en PubMed, pero si se encontraron estudios experimentales en donde se realiza comparación de esta técnica con otras técnicas de bloqueo del plexo braquial, Francisco Lenis Chacón y colaboradores en el 2017 compararon el bloqueo axilar vs bloqueo supraclavicular del plexo braquial encontrándose en el grupo del plexo braquial una analgesia adecuada (EVA menor de 3) del 92%(1) similar a la descrita en nuestro estudio observacional. Oluwasen K y colaboradores en el 2023 compararon punción perivascular con punción perineural del bloqueo axilar en donde se demostró una tasa de éxito mucho

mayor en a la punción perineural. Cabe resaltar que en nuestro estudio se realizó punción peirneural(3).

Es muy interesante lo que se puede observar en este estudio descriptivo, entre los puntos importantes el control del dolor en el posquirúrgico, el tiempo de latencia para el procedimiento quirúrgico, los volúmenes utilizados, la utilización del torniquete, entre otros ítems que podrán crear hipótesis y por consiguiente general nuevos proyectos investigativos.

9. CONCLUSIONES

Podemos observar una buena utilidad del bloqueo axilar como técnica anestésica única para la realización del procedimiento quirúrgico ortopédico de antebrazo, muñeca y mano garantizando una buena analgesia.

El umbral del dolor no guardo relación con las variables de edad, sexo e índice de masa corporal, por lo que la intensidad del dolor experimentado depende de la idiosincrasia de cada individuo.

Faltan estudios experimentales para llegar a una conclusión y demostrar la efectividad de este bloqueo. La muestra recolectada en este estudio podrá servir como cohorte histórica para estudios futuros.

REFERENCIAS BIBLIOGRAFICAS

1. **Lenis Chacón FJ, Rodríguez Castro NI, Cordoví de Armas L, Cordero Escobar I, Díaz Mora I. Bloqueo del plexo braquial por vía supraclavicular y axilar guiados por ultrasonido. Rev Cuba anestesiología reanim. 2017;16(1):0–0.**
2. **Aliste J, Bravo D, Layera S. Bloqueos de extremidad superior. Rev Chil Anest. 2020;49(1):14–27.**
3. **Adebayo OK, Eyelade OR. Block performance indices of perivascular and perineural techniques of ultrasound-guided axillary block in upper limb surgeries: A comparative study. Ann Afr Med. 2023;22(3):259–64.**
4. **Albrecht E, Grape S, Kirkham K. Eur J Anaesthesiol 2021; 38: 785–797. 2021;**
5. **Ranganath A, Ahmed O, Iohom G. Effects of local anaesthetic dilution on the characteristics of ultrasound guided axillary brachial plexus block: A randomised controlled study. Med Ultrason. 2022;24(1):38–43. 2019(July 2018):2019–21.**
6. **Brenner D, Iohom G, Mahon P, Shorten G. Efficacy of axillary versus infraclavicular brachial plexus block in preventing tourniquet pain A randomised trial. Eur J Anaesthesiol. 2019;36(1):48–54.**
7. **Jones MR, Novitch MB, Sen S, Hernandez N, De Haan JB, Budish RA, et al. Upper extremity regional anesthesia techniques: A comprehensive review for clinical anesthesiologists. Best Pract Res Clin Anaesthesiol [Internet]. 2020;34(1):e13–29. Available from: <https://doi.org/10.1016/j.bpa.2019.07.005>.**
8. **Teunkens A, Vermeulen K, Belmans A, Degreef I, van de Velde M, Rex S. Patient satisfaction with intravenous regional anaesthesia or an axillary block for minor ambulatory hand surgery: A randomised controlled study. Eur J Anaesthesiol. 2020;37(10):847–56.**

TABLAS

Tabla 1. Variables sociodemográficas

| SOCIODEMOGRAFICA | | n = 32 |
|------------------|--------------------|--------|
| Edad* | 48 +/- 18 | |
| Peso (Kg)† | 70 (RIC 60 - 74.3) | |
| Talla (Mts)* | 1.67 +/- 0.0805 | |
| IMC (kg/m2)* | 24.8 +/- 3.54 | |

* Media, Desviación estándar; † Mediana, Rango Intercuartílico (RIC)

Fuente: Elaboración propia con los datos de la investigación

Tabla 2. Analgesia intraoperatoria aplicada a los pacientes

| Medicamentos Administrados | n= 32 | |
|---|--------------------|-------------------|
| | Frecuencia (Fa) | Porcentaje (%) |
| Dipirona 2 gr iv + diclofenaco 75mg iv | 1 | 3,1 |
| Dipirona 2 gr iv + diclofenaco 75mg iv + Paracetamol 1 gr iv | 26 | 81,3 |
| Dipirona 2 gr iv + diclofenaco 75mg iv + Paracetamol 1 gr iv + tramadol 50mg iv | 1 | 3,1 |
| Dipirona 2 gr iv + diclofenaco 75mg iv + tramadol 50mg | 1 | 3,1 |
| Paracetamol 1 gr iv + tramadol 50mg iv + ketamina 20mg iv +dipirona 2 gr iv | 1 | 3,1 |
| Tramadol 50mg + Paracetamol 1 gr iv | 2 | 6,3 |

Fuente: Elaboración propia con los datos de la investigación

Tabla 3. Escala visual analógica del dolor - EVA

| Escala visual analógica del dolor - EVA | | n=32 | |
|--|------------------|-------------------|-------------------|
| | | Frecuencia | Porcentaje |
| | | (Fa) | (%) |
| EVA 1H | Dolor muy severo | 1 | 3,1 |
| | Sin dolor | 31 | 96,9 |
| EVA 6H | Sin dolor | 31 | 96,9 |
| | Dolor moderado | 1 | 3,1 |
| EVA 12H | Sin dolor | 23 | 71,9 |
| | Dolor leve | 7 | 21,9 |
| | Dolor moderado | 1 | 3,1 |
| | Máximo dolor | 1 | 3,1 |
| EVA 24H | Sin dolor | 18 | 56,3 |
| | Dolor leve | 7 | 21,9 |
| | Dolor moderado | 3 | 9,4 |
| | Dolor severo | 1 | 3,1 |
| | Dolor muy severo | 1 | 3,1 |
| | Máximo dolor | 2 | 6,3 |
| EVA 36H | Sin dolor | 13 | 40,6 |
| | Dolor leve | 9 | 28,1 |

| | | |
|------------------|---|------|
| Dolor moderado | 8 | 25,0 |
| Dolor muy severo | 2 | 6,3 |

Fuente: Elaboración propia con los datos de la investigación
Valores expresados en frecuencias absolutas y porcentajes

Tabla 4. Escala visual analógica del dolor - EVA

| Analgesia Suministrada | EVA POP | Hora 1 (%) | Hora 6 (%) | Hora 12 (%) | Hora 24 (%) | Hora 36 (%) |
|--|------------------|-------------------|-------------------|--------------------|--------------------|--------------------|
| Dipirona 2 gr iv + diclofenaco 75mg iv | Sin dolor | 3 | 3 | 3 | | |
| | Dolor leve | | | | 3 | 3 |
| Dipirona 2 gr iv + diclofenaco 75mg iv + Paracetamol 1 gr iv | Sin dolor | 81 | 81 | 63 | 47 | 34 |
| | Dolor leve | | | 13 | 16 | 19 |
| | Dolor moderado | | | 3 | 9 | 22 |
| | Dolor severo | | | | 3 | |
| | Dolor muy severo | | | | | 6 |
| | Máximo dolor | | | 3 | 6 | |
| Dipirona 2 gr iv + diclofenaco 75mg iv + | Sin dolor | 3 | 3 | 3 | | |
| | Dolor leve | | | | | 3 |

| | | | | | | |
|---|---------------------|-----|-----|-----|-----|-----|
| Paracetamol 1 gr iv + tramadol 50mg iv | Dolor moderado | | | | 3 | |
| Dipirona 2 gr iv + diclofenaco 75mg iv + tramadol 50mg | Sin dolor | 3 | 3 | 3 | | |
| | Dolor leve | | | | 3 | 3 |
| Paracetamol 1 gr iv + tramadol 50mg iv + ketamina 20mg iv + dipirona 2 gr iv | Sin dolor | | 3 | 3 | 3 | |
| | Dolor leve | | | | | 3 |
| | Dolor muy severo | 3 | | | | |
| Tramadol 50mg + Paracetamol 1 gr iv | Sin dolor | 6 | 6 | 6 | 6 | 6 |
| Total | | 100 | 100 | 100 | 100 | 100 |

Fuente: Elaboración propia con los datos de la investigación

FIGURAS

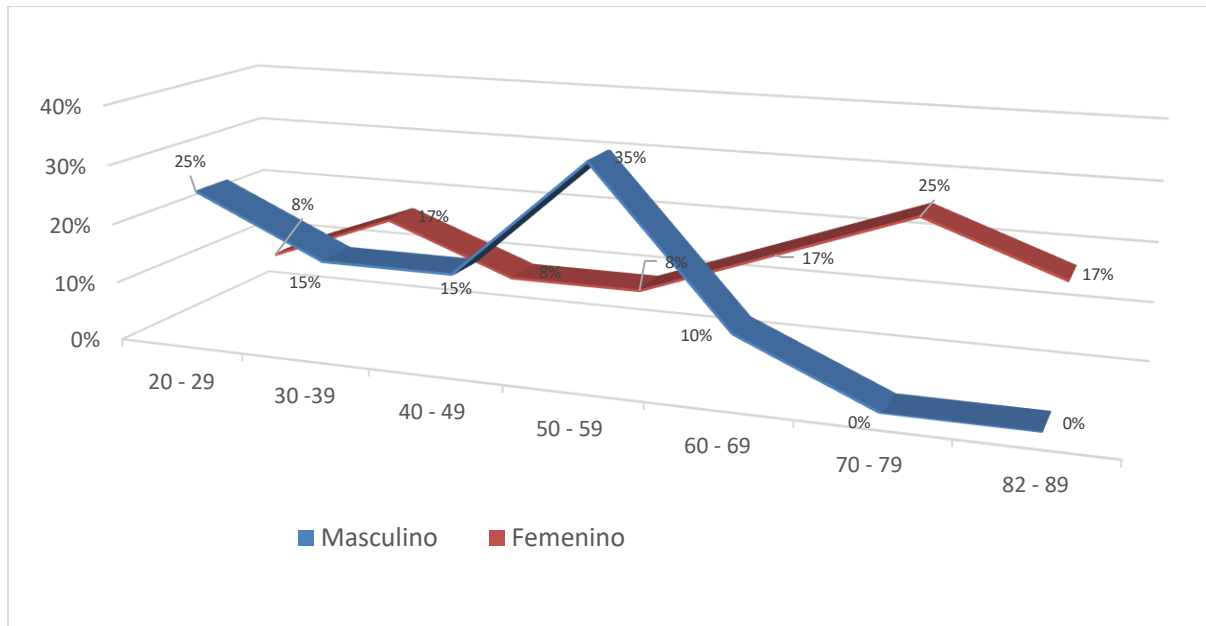


Figura 1. Distribución de la población atendida por sexo

Fuente: Elaboración propia con los datos de la investigación

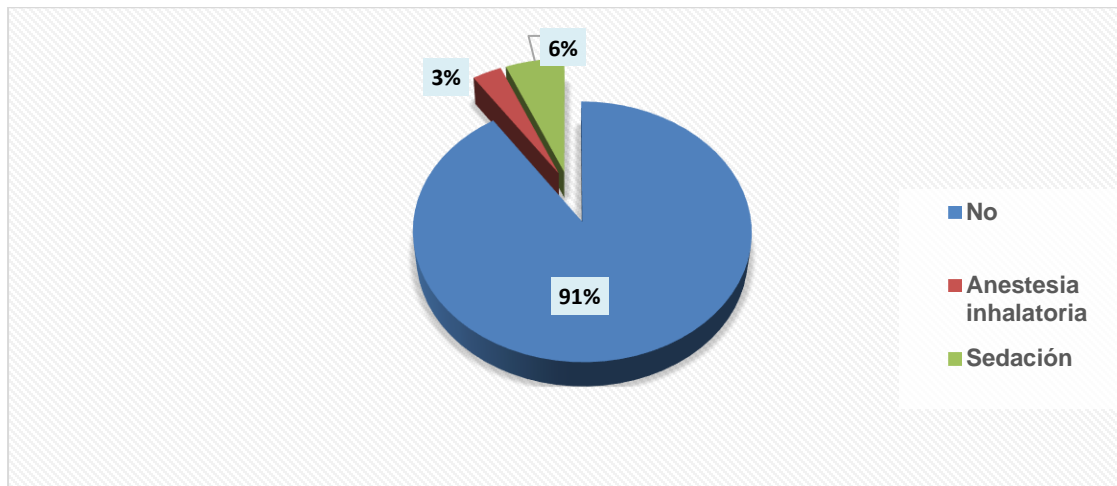


Figura 1: Requerimiento Intraoperatorio